

**Activité 2 – Le circuit cellulaire du réflexe**

La rapidité du réflexe myotatique repose sur une communication nerveuse entre cellules spécialisées, les neurones. Les neurones. Ils établissent des connexions entre eux et avec d’autres cellules.

**Problème** – Comment est constitué le circuit neuronal du reflexe myotatique ?

<b>C1 - Pratiquer des démarches scientifiques</b>	Interpréter des résultats et en tirer des conclusions.
	Observer les tissus nerveux
<b>C2 - Concevoir, créer, réaliser</b>	Concevoir et mettre en œuvre un protocole.
<b>C4 - Pratiquer des langages</b>	Utiliser des logiciels de simulation

**I- La structure cellulaire du système nerveux**

La moelle épinière est enfermée dans le canal rachidien. Ce canal rachidien est formé par l'ensemble des corps vertébraux et leurs arcs postérieurs respectifs. La moelle épinière est enveloppée par la pie-mère. L'espace sous-arachnoïdien où circule le liquide céphalo rachidien est l'espace situé entre la pie-mère et l'arachnoïde. Cette dernière est recouverte par la dure-mère. L'espace épidual est localisé entre la dure-mère et la paroi du canal rachidien.

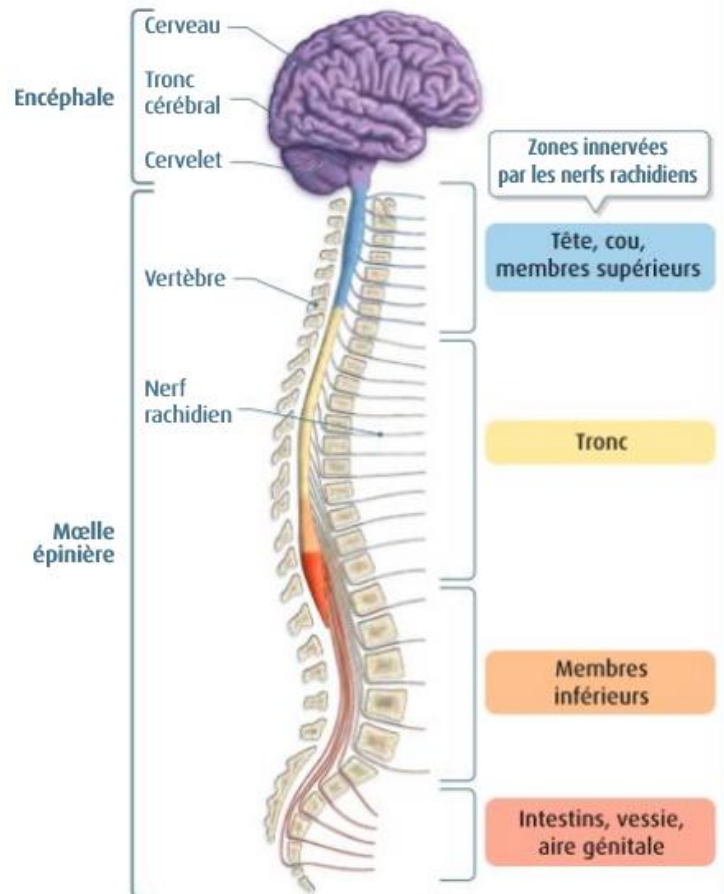
La moelle épinière sert à transmettre les commandes demandées par le cerveau (voies descendantes) et les informations sensorielles comme la douleur, la chaleur ressentie sur un territoire anatomique donné ou le sens de position (voies ascendantes).

31 paires de nerfs rachidiens émergent depuis la colonne vertébrale et chaque paire de nerf rachidien innerve une portion donnée du corps. Chacun des nerfs rachidiens sort du canal vertébral par le trou de conjugaison.

Il existe :

- 8 paires de nerf cervicaux ; la 1ère paire émerge entre l'os occipital et C1 (atlas)
- 12 paires de nerfs thoraciques ; la 1ère paire émerge entre TH1 et TH2
- 5 paires de nerfs lombaires ; la 1ère paire émerge entre L1 et L2
- 5 paires de nerfs sacrés
- 1 paire de nerfs coccygiens.

En L1-L2 se termine la moelle épinière. La partie terminale de la moelle épinière s'appelle le cône médullaire. Au-dessous de ce cône médullaire, on ne trouve plus qu'un paquet de racines nerveuses dans le canal rachidien. L'aspect de ces racines nerveuses évoque et porte le nom de queue de cheval. Le filum terminal est une lame de tissu conjonctif qui attache le cône médullaire au coccyx dorsal.



1-Grâce au logiciel « Eduanat », faites une observation d’IRM de moelle épinière et analyse la grâce au texte ci-dessus

→[IRMSujet12132MoelleEpinriereSaineComplete-T2.anat.nii.gz](#)

[Aide](#) - Fiche technique du logiciel « Eduanat »

## THEME V – La motricité chez l'Homme / Chapitre 1 – Les réflexes

### 2- [Document 2 p 376](#)

Faites une observation de la substance grise et de la substance blanche de Moelle épinière. Faites un schéma d'observation.

Faites la même chose pour le ganglion rachidien

### 3- [Document 4 p 377](#)

Faites une observation microscopique d'une coupe de nerf. Faites un schéma d'observation.

### 4- [Documents 5 et 6 p 377](#)

Faites une observation microscopique d'un fuseau musculaire. Faites un schéma d'observation.

Faites la même chose pour une plaque motrice

## II- Le fonctionnement cellulaire du système nerveux

### 5- [Document 1 p 376](#)

Faites l'analyse des expériences de section ou stimulation de nerfs de François Magendie, pour déterminer le rôle de chacun des nerfs dans le reflexe.

6- Représentez le circuit cellulaire du reflexe sous forme d'un schéma fonctionnel, pour préciser le schéma fonctionnel fait dans **l'activité 1**.