

Étude 7 : le muscle, un organe contractile

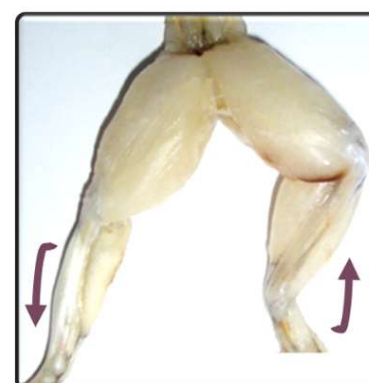Protocole : dissection de la patte postérieure de grenouille

Matériels d'expérience	
<ul style="list-style-type: none">• Boîte à dissection• Scalpel• Ciseaux fins et forts• Pince fine• Aiguilles• Patte de grenouille	<ul style="list-style-type: none">• Microscope• Verre de montre• Lame et lamelle• Sérum Physiologique• Bleu de méthylène

➤ Lire le protocole **en entier** avant de commencer.

➤ **#1 : Dissection de la patte de grenouille**

1. **Déposer** les pattes de grenouille sur le support, face antérieure (ventrale) au contact du support.
 - **Repérer** et **observer** les articulations de la hanche, du genou et de la cheville.
 - **Repérer** et **observer** les muscles de la cuisse et les muscles de la jambe.
2. **Saisir** les extrémités inférieures (pieds) et **manipuler** l'articulation de la cheville : flexions et extension du pied.
 - **Repérer** les déformations produites au niveau des muscles de la jambe (allongement / raccourcissement)

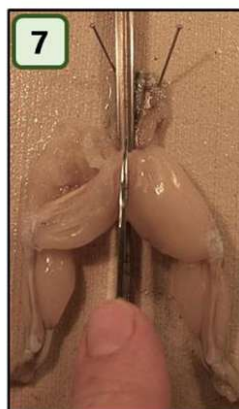
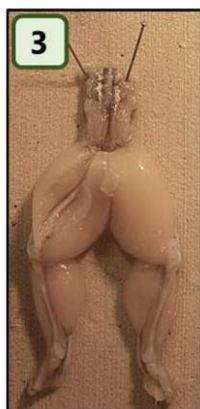
Extension
du pied

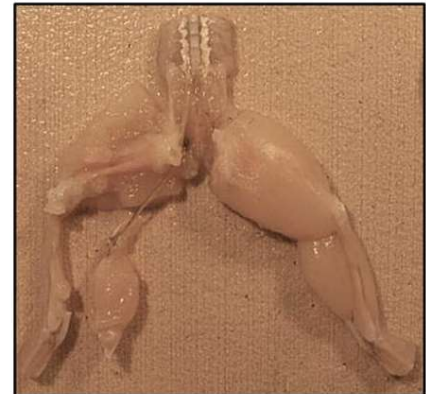


Flexion
du pied

➤ **Rédiger le compte rendu** (Q1 et Q2).

3. **Inciser** les muscles de la cuisse, profondément, du genou à la hanche.
4. **Écarter** les chairs afin de repérer le fémur le nerf sciatique situé en dessous.
5. **Isoler** le nerf sciatique sur une pince afin de percevoir sa finesse et fragilité relative.
6. **Faire apparaître** la symphyse pubienne à l'aide des ciseaux forts.
7. **Passer** la sonde cannelée sous la symphyse pubienne puis la **sectionner** aux ciseaux ou au scalpel.

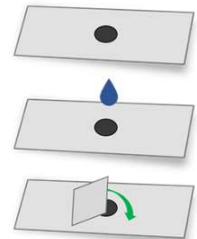


8. **Dégager** le nerf en glissant la pince fine le long du fémur.
- Il est plus facile de remonter du genou vers la moelle épinière.
 - Enlever les adhérences demande soin et prudence !
9. **Dégager** le nerf au niveau du genou :
- Sectionner le tendon d'Achille, puis les adhérences qui fixent le muscle du mollet (gastrocnémien) au tibia.
 - Isoler le nerf sciatique dans le muscle du mollet en remontant jusqu'au genou.
 - Le moment le plus délicat est le passage du genou qui se fait pratiquement « à l'aveugle », ciseaux bien parallèles à l'axe d'élongation du membre.
- **Rédiger le compte rendu** (Q3 et Q4).



➤ #2 : Observation de fibres musculaires

1. **Prélever** un faisceau de fibres musculaires dans le muscle.
 2. **Placer** ce fragment dans un verre de montre.
 3. **Imbibé** de liquide sérum physiologique.
 4. A l'aide d'une aiguille, **dissocier** les fibres musculaires dans le sens de la longueur : Séparer les fibres musculaires.
 5. **Monter** entre lame et lamelle.
 6. **Observer** au microscope.
- **Rédiger le compte-rendu** (Q5, Q6 et Q7).



Compte-rendu

Dissection Articulation – Muscles squelettiques Observation de fibres musculaires

• **Apporter les informations suivantes :**

1. **Déterminer** le muscle fléchisseur du pied, impliqué dans le mouvement : flexion.
2. **Déterminer** le muscle extenseur du pied, impliqué dans le mouvement : extension.
3. **Décrire** le trajet du nerf sciatique.
4. **Compléter** le schéma fourni en renseignant les légendes (couleur) (Doc A).
5. **Indiquer** le nom donné aux cellules musculaires.
6. **Décrire** l'aspect de ces cellules musculaires d'après l'observation microscopique.
7. **Réaliser** un dessin d'observation (titré, légendé, grossissement microscope).